Revista Agrarian
ISSN: 1984-2538

Morfometria intestinal de poedeiras suplementadas com própolis

Morphometry of digestive tract of laying hens fed supplemental propolis

Mariana Belloni[1], Ibiara Correia de Lima Almeida Paz[1], Irenilza de Alencar Nääs[1], Rodrigo Garófallo Garcia[1], Grace Alessandra de Araújo Baldo[1], Fabiana Cavichiolo[1], Marília Carvalho Figueiredo Alves[1], Fabiana Ribeiro Caldara[1]

[1]Universidade Federal da Grande Dourados (UFGD), Faculdade de Ciências Agrárias (FCA), Rod. Dourados-Itahum, km 12, CEP: 79804-970, CP 533, Dourados, MS. E-mail: ibiarapaz@ufgd.edu.br

Recebido em: 23/01/2012 Aceito em: 10/05/2012

Resumo. Este trabalho foi desenvolvido com o objetivo de avaliar a inclusão de diferentes níveis de própolis na dieta e seu efeito na morfometria da mucosa intestinal de 120 poedeiras semipesadas com 55 semanas de idade, da linhagem Isa Brown®. O delineamento experimental adotado foi inteiramente casualizado com quatro tratamentos (0, 1, 2 e 3% de própolis *in natura* na dieta) e três repetições de 10 aves cada. Na ocasião foram avaliadas as medidas de peso do intestino, fígado, pâncreas, moela e proventrículo e estimadas as porcentagens de cada órgão em relação ao peso corporal das aves. Para a avaliação da morfometria da mucosa foram coletados segmentos de duodeno, jejuno e íleo, de oito aves por tratamento. Através da microscopia óptica foram mensuradas altura e largura das vilosidades, bem como a profundidade de cripta. Os dados foram avaliados por ANOVA e as médias comparadas por teste de Tukey ($p<0,05$). Os resultados para a porcentagem de órgãos em função do peso corporal mostraram que os pesos dos fígados e das moelas foram maiores com a adição de 1% de própolis. A altura das vilosidades aumentou com adição de 3% de própolis nos segmentos de duodeno e íleo, assim como houve aumento da largura das vilosidades no segmento de jejuno. A própolis quando adicionada à dieta de aves poedeiras melhora a integridade do trato gastrintestinal.

Palavras-chave. Aditivos, epitélio intestinal, vilosidades

Abstract. This paper was developed with the goal of evaluating the inclusion of different levels of propolis in the diet and its effect on morphometry of the intestinal mucosa of 120 laying hens at 55 weeks of age, Isa Brown® strain. The experimental design was adopted with four treatments randomized entirely (0, 1, 2 and 3 of propolis *in natura* in diet) and three repetitions of 10 birds each. Weight measures were evaluated as the intestine, pancreas, liver, gizzard and proventriculus and estimated percentages of each body in relation to body weight of birds. For an assessment of the morphometry of mucosa, were collected from the duodenum, jejunum and segments of the small intestine, so many birds for treatment. By optical microscopy, were measured height and width of the villi and crypt depth. The data were evaluated by ANOVA and averages compared by Tukey test ($p<0.05$). The results for the percentage of organs in the body weight showed that the weight of the liver and gizzard were higher with the addition of 1% of propolis. The villus height increased with the addition of 3% of propolis, especially the villi height in the duodenum and ileum, and increased the villi width in the jejunum. The propolis when added to the diet of laying hens improves the integrity of the gastric tract.

Keywords. Additives, intestinal epithelium, villi.

Introdução

Atualmente têm-se pesquisado novos aditivos e ingredientes que promovam a integridade, desenvolvimento e o bom funcionamento da mucosa intestinal, já que esta é responsável pela digestão e absorção dos nutrientes e, também, têm importante papel no sistema imune que desenvolve mecanismos de defesa mediados por células e por fatores químicos (Silva, 2006).

O desenvolvimento da mucosa intestinal ocorre com o aumento da altura e densidade dos vilos, correspondendo ao aumento das células

Revista Agrarian
ISSN: 1984-2538

epiteliais tais como os enterócitos, células caliciformes e enteroendócrinas. Esse processo decorre primariamente de dois eventos citológicos associados: renovação celular na cripta e ao longo dos vilos e pela extrusão celular, que ocorre normalmente no ápice dos vilos (Uni et al., 1998).

Na produção avícola, um dos maiores desafios é a manutenção da integridade da mucosa intestinal e do equilíbrio da microbiota em padrões benéficos ao hospedeiro. Ao longo dos anos, a utilização dos antimicrobianos contribuiu muito singularmente para manutenção da saúde intestinal de aves criadas em condições de produção intensiva. Contudo, com as restrições ao uso dos antimicrobianos, alternativas passaram a ser pesquisadas para que os padrões produtivos previamente estabelecidos fossem mantidos (Lima, 2010).

O epitélio intestinal age como uma barreira natural contra a patogenicidade das bactérias e substâncias tóxicas que estão presentes no lúmen intestinal. Estressores, patógenos e substâncias químicas causam distúrbios na microflora normal ou no epitélio intestinal, podendo alterar a permeabilidade da barreira natural, facilitando a invasão de agentes patogênicos. Estes contribuem negativamente com a capacidade de digerir e absorver nutrientes, levando a processos inflamatórios crônicos na mucosa intestinal (Oliveira et al., 1998), diminuindo as vilosidades intestinais, aumentando a renovação celular e deficiência nas atividades de absorção. Desta forma, ações que tenham por objetivo melhorar a atividade imune dos intestinos devem ser estimuladas. Uma opção seria os produtos naturais como a própolis, que é uma resina, proveniente de árvores, coletada pelas abelhas (De Castro, 2001) e é considerado um "antibiótico natural", sem efeitos colaterais graves, em comparação aos tratamentos sintéticos e apresenta diversas propriedades farmacológicas.

Este trabalho foi conduzido com o objetivo avaliar os efeitos de diferentes níveis de adição de própolis à dieta de poedeiras semipesadas sobre os índices histológicos e morfológicos da mucosa intestinal e peso relativo dos órgãos.

Material e Métodos

O trabalho foi realizado no aviário experimental de postura da Faculdade de Ciências Agrárias da Universidade Federal da Grande Dourados, com latitude de 22º 11' 48.8'', longitude de 54º 56' 11,7'' W e com altura de 450m, durante o mês de abril de 2010, utilizou-se 120 poedeiras da linhagem Isa Brown® com 55 semanas de idade.

O delineamento experimental adotado foi o inteiramente casualizado com quatro tratamentos (porcentagem de própolis na dieta) e três repetições de 10 aves cada, utilizando como tratamentos a adição de 0, 1, 2 e 3% de própolis in natura.

O manejo utilizado foi aquele recomendado pelo manual da linhagem (Isa Brown, 2006). As aves receberam 17 horas de luz (natural e artificial), água e ração *ad libtum*.

As rações foram produzidas na fábrica de rações da Faculdade de Ciências Agrárias – UFGD e a própolis adquirida de uma empresa comercial.

Após o período de 28 dias de fornecimento das rações experimentais retiraram-se ao acaso oito aves por tratamento, para realizar a pesagem de proventrículo, moela, fígado, pâncreas e intestino delgado. Os cálculos das porcentagens foram realizados com base no peso corporal da ave viva.

Para análise morfométrica do intestino coletou-se fragmentos de 2 cm da porção medial das três regiões do intestino delgado (duodeno, jejuno e íleo) das mesmas quatro aves por tratamento, em replicata. Os seguimentos foram fixados em solução de Bouin e cortados com 5 µm de espessura, posteriormente corados com HE, seguindo o processamento histológico padrão (Junqueira & Carneiro, 2004). Os cortes foram examinados com analisador de imagem, que permitiu avaliar o efeito dos tratamentos sobre o epitélio intestinal e altura das vilosidades.

Os dados foram submetidos à análise de variância e as médias comparadas pelo teste de Tukey ($P<0,05$). A análise estatística foi realizada com o auxílio do programa Sisvar® para análise dos dados.

Resultados e Discussão

Os valores médios do peso relativo do fígado, moela, proventrículo, pâncreas e intestinos são apresentados na Figura 1. Observa-se que o peso dos intestinos foi menor para os tratamentos com adição de 1% e 3% de própolis. Em seu trabalho Oliveira & Moraes (2007) relatam que a redução no peso do intestino decorrente da adição de antibióticos, promotores de crescimento e prebióticos na dieta das aves poderia ser proporcionada pela diminuição no número de bactérias presentes no trato gastrintestinal.

Revista Agrarian
ISSN: 1984-2538

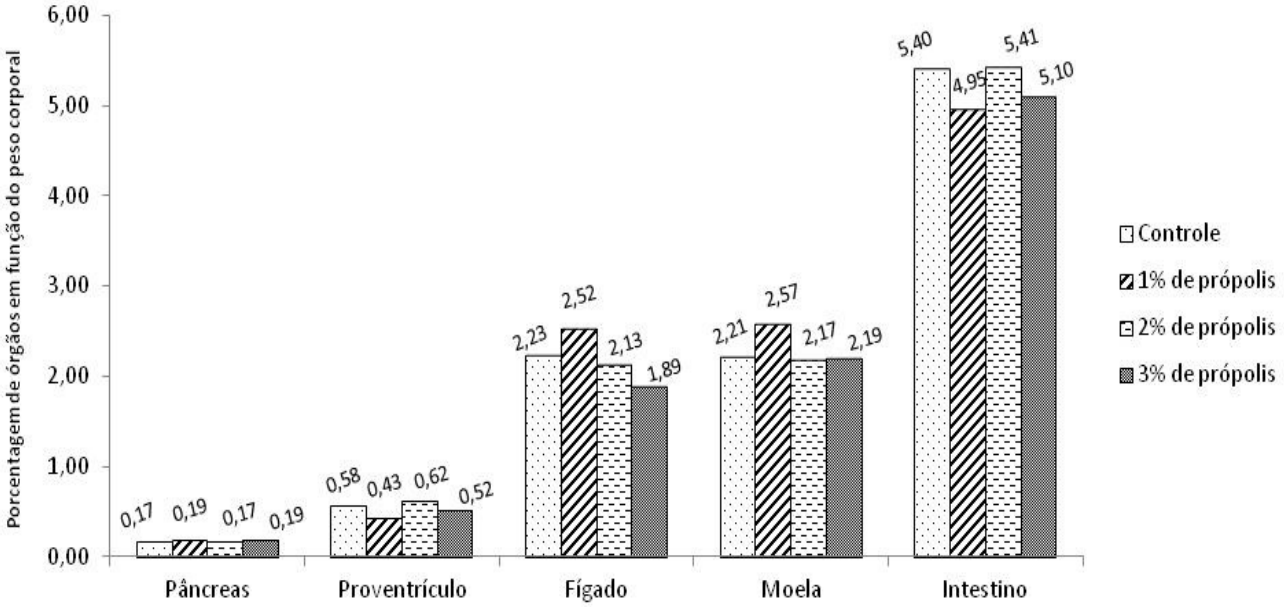

Figura 1. Peso médio relativo de órgãos de poedeiras alimentadas com diferentes níveis de própolis.

O peso relativo do fígado e da moela foram maiores ($p<0,05$) no tratamento com adição de 1% de própolis. Em trabalho realizado por Balog et al. (2007) estudando o efeito da utilização de simbiótico sobre o desempenho e morfometria do epitélio gastrintestinal de frangos de corte, os autores encontraram diferenças na porcentagem do fígado em função do peso corporal e concluíram que o efeito do simbiótico sobre os microrganismos patogênicos, inibindo ou reduzindo a liberação de toxinas para a corrente sanguínea e, consequentemente, para o fígado, estimularia sua função e aumentaria seu tamanho, explicando o fato de o fígado dos animais, que receberam o aditivo, apresentar maior peso em relação ao peso vivo que o das aves não suplementadas.

O pâncreas foi o órgão que teve menor valor de porcentagem em relação ao peso corporal por tratamento que todos os demais, não havendo diferença entre os tratamentos. Esse comportamento também foi observado para o proventrículo. Achados similares foram relatados por Balog et al. (2007) em que o simbiótico também não interferiu no peso destes órgãos.

Em estudo realizado com enzimas para frangos de corte, Gracia et al. (2009) não notaram diferença no peso dos órgãos estudados, resultados estes que diferem dos encontrados neste trabalho, já que a própolis melhorou o peso do fígado e da moela ($p<0,05$).

Na Tabela 1 são apresentados os resultados dos parâmetros morfométricos avaliados dos segmentos intestinais, com as médias da altura de vilosidade, largura de vilosidade e profundidade de cripta. Observou-se que houve efeito ($p<0,05$) dos tratamentos com adição de 2% e 3% de própolis na altura das vilosidades do íleo, enquanto para o segmento de duodeno, o aumento da altura das vilosidades foi significativo apenas no tratamento com adição de 3% de própolis.

Contudo não houve efeito dos tratamentos ($p>0,05$) para a altura de vilosidade no jejuno (Figura 2).

Revista Agrarian
ISSN: 1984-2538

Tabela 1. Média da altura de vilosidades (AV), da largura da vilosidade (LV) e profundidade da cripta (PC) do duodeno, jejuno e íleo em micrômetro (µm) de poedeiras alimentadas com própolis.

DUODENO			
Tratamento	**AV**	**LV**	**PC**
0	262,0±35,26b	31,2±21,99ab	38,8±24,46
1%	274,4±29,20b	18,0±4,85b	41,0±2,45
2%	230,6±13,16b	20,2±3,35b	32,0±12,04
3%	582,4±166,06a	42,8±5,17a	37,2±5,76
JEJUNO			
Tratamento	**AV**	**LV**	**PC**
0	225,7±47,19	22,6±10,01ª	40,1±10,25a
1%	233,8±16,30	26,4±5,86ª	48,8±13,54a
2%	268,0±17,93	16,6±1,34b	39,6±1,34ab
3%	260,2±29,39	25,3±4,63ª	24,8±5,19b
ÍLEO			
Tratamento	**AV**	**LV**	**PC**
0	13,7±0,58b	2,0±0,00	1,7±0,58
1%	16,0±2,00ab	1,3±0,67	3,0±1,00
2%	18,0±1,73a	1,3±0,67	4,0±3,46
3%	18,7±1,15a	2,0±0,00	2,3±0,58

Médias seguidas de letras distintas na mesma coluna diferem (p<0,05) entre si.

Embora existam muitos trabalhos pertinentes na literatura, os resultados ainda são conflitantes, devido a variedade de aditivos melhoradores de desempenho utilizados e a diversidade de grupos genéticos hoje existentes. Em seu trabalho Lima (2010) avaliou diferentes níveis de levedura de cana de açúcar para frangos de corte aos sete dias de idade, sendo que o uso da levedura também não influenciou a altura das vilosidades do jejuno, uma vez que a levedura tem ação prebiótica e age melhorando as porções proximais do intestino, esta assim como a própolis, deveria ter influenciado na melhoria deste segmento.

Avaliando os efeitos da inclusão de ácido lático e butírico sobre o desempenho e morfometria intestinal de frangos de corte com idade de 1 a 39 dias, Salazar et al. (2008) não encontraram diferença para a altura das vilosidades nos diferentes segmentos (duodeno e íleo).

Dentre alguns fatores responsáveis pelas alterações nas vilosidades do intestino, além das diferentes dietas, o estresse térmico representa um importante papel, onde estudos demonstram que aves mantidas sob estresse térmico apresentaram diminuição na altura dos vilos comparadas às criadas em conforto térmico (Mitchell & Carlisle, 1992).

Os resultados encontrados com a adição de própolis foram significativos principalmente na concentração a 3%, quando foi possível verificar aumento na altura das vilosidades nos segmentos de duodeno e íleo, levando a uma ampliação da área de contato da ingesta com a mucosa e consequente maior absorção dos nutirentes, além da própolis possivelmente diminuir a população de microorganismos patogênicos, melhorando a altura e largura da vilosidades e, consequentemente, a absorção dos nutrientes. Também de acordo com Macari et al. (1998), o maior desenvolvimento do vilo no duodeno pode ser devido a maior renovação celular que ocorre neste segmento.

A influência da própolis sobre a largura dos vilos não ficou bastante evidente, principalmente no duodeno, já que a adição de 3% de própolis proporcionou melhor resultado entre os tratamentos com este aditivo, no entanto, não diferiu (p>0,05) do tratamento controle. Já na porção do jejuno, foi observado que a inclusão de 2% de própolis expresou menor valor para largura de vilo

.

Revista Agrarian
ISSN: 1984-2538

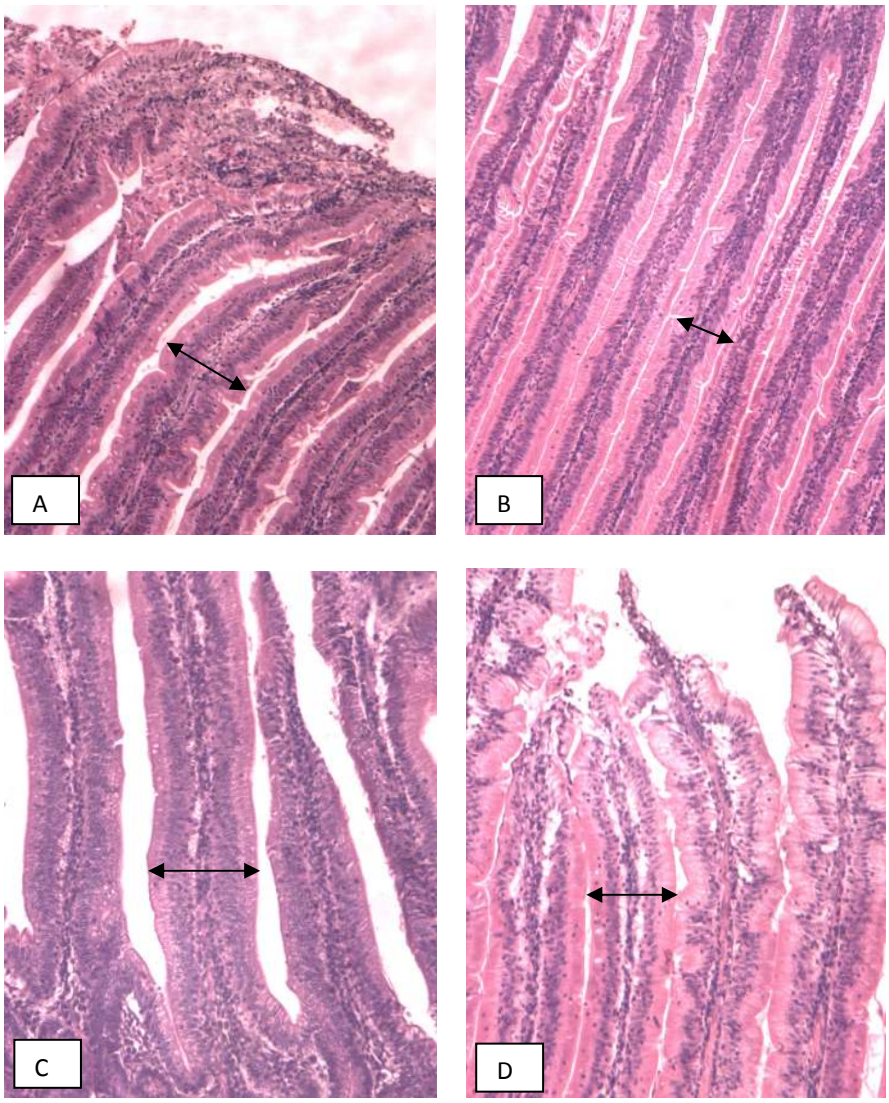

Figura 2. Fotomicrografia da mucosa de duodeno de poedeiras. (setas) evidenciando largura das vilosidades. Em A: Tratamento 1 (controle). Em B: Tratamento 2 (1% de própolis). Em C: tratamento 3 (2% de própolis). Em D: Tratamento 4 (3% de própolis). HE, 20x.

Os tratamentos também não influenciaram ($p>0,05$) a largura das vilosidades do íleo, resultados estes que são coerentes com Balog et al. (2007) quando utilizaram diferentes níveis de simbiótico na dieta de frangos de corte, sendo que os simbiótico e a própolis possuem propriedades farmacológicas semelhantes e que melhoram as condições intestinais, embora isso não tenha sido verificado neste segmento. Também Iji et al. (2001) não observaram efeito de diferentes níveis de suplementação de mananoligossacarídeos (0,1%; 0,3%; 0,5%) sobre a largura do vilo no jejuno e íleo de frangos de corte

Os valores de profundidade de cripta foram influenciados pela adição de 1% de própolis ($p<0,05$) somente para o jejuno, no entanto este não diferiu do controle e o menor valor foi encontrado na maior concentração, a de 3% de própolis. Estes resultados diferem de Pelicano et al. (2005) utilizando promotores de crescimento e Pelicano et al. (2007) avaliando a influência de diferentes aditivos sobre a morfometria da mucosa intestinal de frangos de corte, e assim como a própolis os promotores de crescimento, probióticos e prebióticos agem melhorando o desempenho e a eficiência intestinal, estimulando a produção de substâncias antimicrobianas e de ácidos orgânicos, protegendo as vilosidades e superfícies absortivas contra toxinas produzidas por patógenos, bem como a estimulação do sistema imunológico.

A importância do aumento da cripta segundo Boleli et al. (2002) é que esta é responsável por 55% da capacidade de proliferação celular do intestino. Assim, uma cripta maior é indicativa de maior proliferação celular intestinal.

Conclusões

A concentração de 1% de própolis a na dieta agiu beneficiando o peso dos órgãos, uma vez que aumentou o peso do fígado e da moela quando analisada a porcentagem de órgãos em função do peso corporal.

A própolis melhora os parâmetros estudados para alguns segmentos intestinais, no entanto as respostas dos parâmetros estudados frente a diferentes concentrações utilizadas não foi conclusiva.

Referências

BALOG, A. MENDES, A.A. TAKAHASHI, S.E. SANFELICE, C. KOMIYAMA, C.M. GARCIA, R.G. Efeito da utilização de simbiótico e do sistema de criação sobre o desempenho e morfometria do epitélio gastrintestinal de frangos de corte tipo colonial. **Acta Scientiarum: Animal Science**, v. 29, n. 4, p. 379-385, 2007.

BOLELI, I.C. MAIORKA, A. MACARI, M. Estrutura funcional do trato digestório. In: Macari M, Furlan RL, Gonzales E, editores. Fisiologia aviária aplicada a frangos de corte. Jaboticabal: Funep; 2002. p.75-95.

DE CASTRO, S.L. **Propolis: biological and pharmacological activities**. Annual Review of Biomedical Science 2001; 3(1):49-83. Disponível em: < http://arbs.biblioteca.unesp.br/index.php/arbs/index >.

GRACIA, M.I. LÁZARO, R. LATORRE, M.A. MEDEL, P. ARANIBAR, M.J. JIMENEZ-MORENO, E. MATEOS, G.G. Influence of enzyme supplementation of diets and cooking–flaking of maize on digestive traits and growth performance of broilers from 1 to 21 days of age. **Animal Feed Science and Technology**, v.150, n.3-4, p.303–315, 2009.

IJI, P.A. SAKI, A.A. TIVEY, D.R. Intestinal structure and function of broiler chickens on diets supplemented with a mannan oligosaccharide. **Journal of the Science of Food and Agriculture**, v. 81, n.12, p. 1181-1192, 2001.

JUNQUEIRA, L.C. CARNEIRO, J. Histologia básica. 10. ed. Rio de Janeiro: Guanabara Koogan; 2004. 427 p.

LIMA, S.B.P. **Levedura de cana-de-açúcar (saccharomyces cerevisiae) na alimentação de frangos de corte**. (Tese). Recife (PE): Universidade Federal Rural de Pernambuco; 2010.

MACARI, M. Aspectos fisiológicos do sistema digestivo das aves. In 8ª. Semana Acadêmica de Medicina Veterinária; 1998; São Paulo (SP). Brasil. p 4–18

MAIORKA, A. SILVA, A.V.F. SANTIN, E. BORGES, A.S. BOLELI, I.C. MACARI, M. Influência da suplementação de glutamina sobre o desempenho e o desenvolvimento de vilos e criptas do intestino delgado de frangos. **Arquivo Brasileiro de Medicina Veterinária e Zootecnia,** n.52, v.5, p. 487 – 490, 2000.

MITCHELL, M.A. CARLISLE, A.J. The effects of chronic exposure to elevated environmental temperature on intestinal morphology and nutrient absorption in the domestic fowl (Gallus domesticus). Comparative Biochemistry and Physiology Part A Molecular **& Integrative Physiology, n.**101, v. 1, p. 137-142, 1992.

MURAKAMI, A.E. SAKAMOTO, M.I. NATALI, M.R.M. SOUZA, L.M.G. FRANCO, J.R.G. Supplementation of Glutamine and Vitamin E on the Morphometry of the Intestinal Mucosa in Broiler Chickens. **Poultry Science**, v. 86, n. 3, p. 488–495, 2007.

NUNES, A.D. VAZ, A.C.N. RASPANTINI, L.E. SILVA, E.M. Albuquerque R. Desempenho e morfologia intestinal de frangos de corte alimentados com rações contendo aditivos alternativos a antimicrobianos. **Brazilian Journal of Veterinary Research and Animal Science**, v. 46, n.6, p.500-506, 2009

OLIVEIRA, P.B. **Influência de fatores antinutricionais de alguns alimentos sobre o epitélio intestinal e o desempenho de frangos de**

corte. 1998. 78f. (Dissertação). Maringá (PR): Universidade Estadual de Maringá, Maringá; 1998.

OLIVEIRA, M.C. MORAES, V.M.B. Mananoligossacarídeos e enzimas em dietas a base de milho e farelo de soja para aves. **Ciência Animal Brasileira**, v.8, n.3, p. 339–357, 2007.

PELICANO, E.R.L. SOUZA, P.A. FIGUEIREDO, D.F. BOIAGO, M.M. CARVALHO, S.R. BORDON, V.F. Intestinal mucosa development in broiler chickens fed natural growth promoters. **Brazilian Journal of Poultry Science**, v. 7, n. 4, p.221- 229, 2005.

PELICANO, E.R.L. SOUZA, P.A. SOUZA, H.B.A. AMARAL, C.M.C. Morphometry and ultra-structure of the intestinal mucosa of broilers fed different additives. **Brazilian Journal of Poultry Science**, v. 9, n.3, p.173–180, 2007.

SALAZAR, P.C.R. ALBUQUERQUE, R. TAKEARA, P. TRINDADE NETO, M.A. ARAÚJO, L.F. Efeito dos ácidos lático e butírico, isolados e associados, sobre o desempenho e morfometria intestinal em frangos de corte. **Brazillian Journal of Veterinary Research and Animal Science**, v. 45, n. 6, p. 463-471, 2008.

SILVA, V.K. **Extrato de levedura (Saccharomyces cerevisiae) e prebiótico na dieta pré-inicial para frangos de corte criados em diferentes temperaturas**. (Dissertação). Jaboticabal: Universidade Estadual Paulista Júlio de Mesquita Filho; 2006.

UNI, Z. GANOT, S. SKLAN, D. Post hatch development of mucosal function in the broiler small intestine. **Poultry Science**, v. 77, n. 1, p.75-82, 1998.